



FIGURA 1. *Leptospermum scoparium* "Snow White". Foto: Stickpen (Licença CC)

Catarina Barreto  
Lígia Salgueiro

Faculdade de Farmácia da Universidade de  
Coimbra e CIEPQPF  
Coimbra, Portugal

Endereço para contacto:

Lígia Salgueiro  
Faculdade de Farmácia  
Pólo das Ciências da Saúde  
Azinhaga de Santa Comba  
3000-548 Coimbra, Portugal  
ligia@ff.uc.pt

## O contributo da fitoterapia na cicatrização de feridas

### Resumo

A pele é a primeira linha de defesa do corpo humano. Quando surge uma ferida há uma descontinuidade celular e anatómica de um tecido e por isso há maior suscetibilidade a infeções e outros tipos de agressões. A cicatrização da ferida é um processo fisiológico complexo e dinâmico, que se pode dividir em quatro fases: Homeostase; Inflamatória; Proliferativa; Remodelação.

Os produtos de origem natural, particularmente, vários tipos de extratos vegetais e/ou compostos isolados têm demonstrado grande potencial no tratamento de feridas. Em alguns casos, o tratamento convencional pode não ser suficiente para a cicatrização completa das feridas, por exemplo, devido à resistência a antibióticos. A fitoterapia tem demonstrado um enorme potencial na cicatrização de feridas, quer como adjuvante, quer como alternativa à medicina convencional com eficácia demonstrada em ensaios *in vitro* e *in vivo* e em ensaios clínicos.

Assim, este artigo tem como objetivo não só abordar o tema das feridas e fatores que condicionam a sua cicatrização, como também fazer uma revisão sobre os benefícios de alguns produtos naturais, como o mel de *Leptospermum scoparium* e extratos de diversas plantas, nomeadamente, *Rosa rubiginosa*, *Centella asiatica*, *Aloe vera*, *Curcuma longa* e *Matricaria recutita*.

### Palavras chave

Fitoterapia, feridas, cicatrização, ensaios *in vitro* e *in vivo*, ensaios clínicos.

## La contribución de la fitoterapia en la cicatrización de heridas

### Resumen

La piel es la primera línea de defensa del cuerpo humano. Cuando se produce una herida hay una discontinuidad celular y anatómica de un tejido y en consecuencia una mayor susceptibilidad a infecciones y otro tipo de agresiones. La cicatrización de la herida es un proceso fisiológico complejo y dinámico, que se puede dividir en cuatro fases: homeostasis, inflamatoria, proliferativa y de remodelación.

Los productos de origen natural, particularmente, varios tipos de extractos vegetales y / o compuestos aislados, han demostrado un gran potencial en el tratamiento de las heridas. En algunos casos, el tratamiento convencional puede no ser suficiente para la cicatrización completa de las heridas, debido por ejemplo a la resistencia a los antibióticos. La fitoterapia ha demostrado un enorme potencial en la cicatrización de heridas, ya sea como adyuvante, o como alternativa a la medicina convencional, con eficacia demostrada en ensayos *in vitro* e *in vivo* y en estudios clínicos.

Este artículo tiene como objetivo no sólo abordar el tema de las heridas y factores que condicionan su cicatrización, sino también hacer una revisión sobre los beneficios de algunos productos naturales, como la miel de *Leptospermum scoparium* y extractos de diversas plantas, en particular, *Rosa rubiginosa*, *Centella asiatica*, *Aloe vera*, *Curcuma longa* y *Matricaria recutita*.

### Palabras clave

Fitoterapia, heridas, cicatrización, ensayos *in vitro* e *in vivo*, ensayos clínicos.

## The contribution of phytotherapy in wound healing

### Abstract

The skin is the first line of defense of the human body. When a wound is formed there is a disruption of the cellular and anatomic continuity of a tissue and therefore greater susceptibility to infections and other types of aggressions. Wound healing is a complex and dynamic process, which can be divided into four phases: Homeostasis; Inflammatory; Proliferative; Remodeling.

Natural products have shown good potential in wound treatment. Also, various types of plant extracts and/or plant isolates have demonstrated good efficacy. Sometimes, the conventional treatment is not enough for complete wound healing, for example due to antibiotic resistance. The phytotherapy has demonstrated enormous potential in treating wounds either as an adjuvant or as an alternative to conventional medicine with demonstrated efficacy *in vitro* and *in vivo* assays and in clinical trial.

The purpose of this article is not only to address the issue of wounds and the factors that influence healing but also do a review about natural products as *Leptospermum scoparium* honey and extracts of many plants such as *Rosa rubiginosa*, *Centella asiatica*, *Aloe vera*, *Curcuma longa* and *Matricaria recutita*.

### Keywords

Phytotherapy, wounds, wound healing, *in vitro* and *in vivo* assays, clinical trials.

## Introdução

A pele é a primeira linha de defesa do corpo humano, conferindo proteção contra as agressões externas e impactos (mecânicos e de pressão). Para além disso desempenha um papel importante em vários processos fisiológicos, como a regulação da temperatura corporal e o seu envolvimento na síntese da vitamina D<sup>(1)</sup>. As feridas provocam um desequilíbrio da pele, sendo por isso importante restaurar de imediato a sua integridade<sup>(2)</sup>.

A cicatrização das feridas é um processo complexo e dinâmico<sup>(3)</sup>. Existem feridas muito difíceis de cicatrizar como as do diabético, as crónicas e as infetadas. O surgimento de uma infeção bacteriana compromete a saúde do doente e dificulta a cicatrização da ferida. Quando o processo de cicatrização não se inicia em 4 semanas após a lesão ou quando este não está completo em 8 semanas a ferida é considerada crónica. O aumento do desenvolvimento de

resistências aos antibióticos pelas bactérias causadoras de infeção é um problema de saúde emergente e leva à necessidade de tratamentos alternativos/complementares, como a fitoterapia<sup>(4)</sup>.

Este trabalho pretende salientar o contributo da fitoterapia para o tratamento de feridas, quer como adjuvante, quer como alternativa à medicina convencional. Já no antigo Egipto, as feridas eram tratadas no primeiro dia com carne fresca e posteriormente com mel e óleo de *Matricaria* até à recuperação<sup>(5)</sup>. Neste contexto, começa por se abordar o processo de cicatrização das feridas e os fatores que o influenciam para depois se destacar o papel do mel e de algumas plantas que apresentam eficácia demonstrada em estudos *in vitro*, *in vivo* e em ensaios clínicos: *Leptospermum scoparium* J.R.Forst. et G.Forst., *Rosa rubiginosa* L., *Centella asiatica* (L.) Urb., *Aloe vera* Mill., *Curcuma longa* L., e *Matricaria recutita* L.

## Feridas

Uma ferida é uma descontinuidade celular e anatômica de um tecido com consequência de um trauma cuja origem pode ser física, química, térmica, microbiana ou imunológica <sup>(1)</sup>. Na cicatrização de feridas complicadas e com o intuito de prevenir uma infecção, o objetivo passa pelo aumento da contração da ferida, da epitelização e, simultaneamente, pelo controle quantitativo da formação de tecido da cicatriz <sup>(5)</sup>.

A cicatrização da ferida é um processo fisiológico complexo e dinâmico que engloba a substituição de estruturas celulares/camadas de tecido ausentes ou desvitalizadas com o propósito de restabelecer a integridade da pele <sup>(1)</sup>.

A cicatrização pode ser um processo primário ou secundário. Na cicatrização primária ocorre todo o processo de cicatrização sem interrupção. No entanto, se ocorrer alguma disfunção como infecção, hipoxia ou disfunção imune a ferida fica comprometida e entra em cicatrização secundária <sup>(3)</sup>.

## Fases da cicatrização de feridas

O processo de cicatrização de feridas engloba geralmente quatro fases: homeostase, inflamatória, proliferativa e de remodelação <sup>(3)</sup>.

Imediatamente após a lesão ocorrem mecanismos homeostáticos com o objetivo de parar a hemorragia, iniciando-se pela vasoconstricção <sup>(1)</sup>. A homeostase resulta da ativação plaquetar, que ocorre no subendotélio danificado com interação das plaquetas com o receptor GpIIb-IIIa do colagénio, e da subsequente produção de fator de crescimento plaquetário (PDGF), fatores de crescimento transformante (TGFs), fatores de crescimento dos fibroblastos (FGFs) e fator de crescimento do endotélio vascular (VEGF) <sup>(2)</sup>. A polimerização da fibrina providencia a formação do coágulo de fibrina maduro e as plaquetas ativadas iniciam a desgranulação, libertando quimiocinas e citocinas que atraem as células inflamatórias para a área afetada <sup>(3)</sup>.

A fase inflamatória é marcada pelo influxo de leucócitos (linfócitos, macrófagos e principalmente neutrófilos); células estaminais da medula óssea ou fibrócitos para o local da ferida <sup>(2)</sup>. Os neutrófilos são os primeiros leucócitos a chegar ao local (primeiras 24 horas) <sup>(3)</sup>. Ocorre a produção de elastase, colagenase, fator de necrose tumoral (TNF- $\alpha$ ) e interleucina 1 (IL-1) pelos neutrófilos, havendo recrutamento de fibroblastos e células epiteliais <sup>(2)</sup>. Os neutrófilos desencadeiam *stress* oxidativo, ao serem responsáveis

pela produção de radicais livres causando peroxidação dos lípidos, danos no DNA e inativação de enzimas <sup>(1)</sup>. Os monócitos ao chegarem ao local diferenciam-se em macrófagos, fagocitando material celular danificado e agentes patogénicos <sup>(2)</sup>. Para além disso, enviam sinais proliferativos aos fibroblastos e mioblastos através da secreção de citocinas, proteases e fatores de crescimento <sup>(6)</sup>. Os macrófagos ficam no local da ferida desde aproximadamente 48 horas após a lesão até ao fim da fase inflamatória <sup>(3)</sup>. O uso de anti-inflamatórios nesta fase pode reduzir a formação de cicatrizes. A comissão E, que avalia a eficácia e segurança das plantas com eficácia terapêutica na Alemanha, recomenda o uso de bromelaína após cirurgias menores <sup>(6)</sup>.

A fase proliferativa é caracterizada pela granulação, contração da ferida e epitelização <sup>(1)</sup>. É durante esta fase que há regeneração do tecido danificado. Na granulação, os fibroblastos sintetizam proteínas da matriz celular (colagénio tipo III, fibrina, fibronectina, entre outras) seguido da produção de novos vasos (angiogénese). Os miofibroblastos são responsáveis pela contração da ferida, diminuindo o seu tamanho. Na epitelização, há proliferação e influxo dos queratinócitos para a ferida e restauração da barreira cutânea. A duração desta fase é variável pois depende da superfície e profundidade da ferida <sup>(6)</sup>.

A fase de remodelação ocorre ao longo de vários meses <sup>(1)</sup> durante a qual os fibroblastos secretam proteases que degradam o tecido desestruturado que resultou das fases anteriores e o colagénio tipo III é substituído pelo colagénio tipo I, que é mais estável <sup>(6)</sup>. Há formação da matriz extracelular <sup>(7)</sup> e ocorre apoptose das células remanescentes das fases anteriores. Deve ocorrer mais síntese que lise para que esta fase seja eficaz <sup>(3)</sup>. Dependendo das feridas esta fase pode durar até dois anos <sup>(6)</sup>.

## Cicatrizes hipertróficas e queloides

O processo de cicatrização pode ocorrer de forma irregular e formarem-se cicatrizes hipertróficas (lesões fibrosas, eritematosas, pruriginosas) ou queloides (lesões com aspeto tumoral, por vezes hiperpigmentadas). A sua formação deve-se a uma desordem proliferativa da derme <sup>(6)</sup>, que causa a exacerbação da fase proliferativa e resulta na acumulação de colagénio tipo III e diminuição da sua lise <sup>(3)</sup>. No processo de cicatrização normal, após a fase de remodelação os fibroblastos sofrem apoptose, o que não acontece neste caso <sup>(6)</sup>. Ocorre, também, um crescimento exagerado do tecido da cicatriz <sup>(6)</sup>. Os indivíduos com pigmentação escura são os mais afetados <sup>(3)</sup>. As cicatrizes hipertróficas e

os queloides apresentam bastantes diferenças clínicas e patológicas. As cicatrizes hipertróficas distinguem-se dos queloides por serem limitadas ao espaço da cicatriz inicial, serem frequentes em zonas sujeitas a tensão e o seu aspecto melhorar com o tempo <sup>(6)</sup>.

### Fatores que influenciam a cicatrização

Existem vários fatores que influenciam a cicatrização de uma ferida, como a presença de patologias como a diabetes, a idade, a perfusão sanguínea e oxigenação da ferida, a medicação, a alimentação e o estado microbiológico da ferida <sup>(7)</sup>.

À medida que se envelhece a capacidade de cicatrização decresce em consequência da diminuição da densidade do colagénio e da quantidade de fibroblastos, da lenta contração da ferida, do aumento da fragmentação da elastina e da diminuição da capacidade fagocitária dos macrófagos <sup>(7)</sup>. Estima-se que a quantidade de colagénio na derme decresça 1% por ano à medida que se envelhece <sup>(3)</sup>.

A correta perfusão sanguínea e oxigenação são essenciais para a cicatrização das feridas pelo que alterações dos níveis de oxigénio, como vasoconstrição devido a hipovolemia, catecolaminas, *stress* e frio tornam mais lenta a cicatrização <sup>(3)</sup>. Quando surge uma ferida há uma disrupção vascular e um elevado consumo de oxigénio pelas células metabolicamente ativas pelo que o microambiente envolvente é ausente de oxigénio. Esta hipoxia temporária da ferida induz a produção de citocinas e fatores de crescimento pelos macrófagos, queratinócitos e fibroblastos. No entanto, se a hipoxia for prolongada o processo de cicatrização fica seriamente comprometido pois é dependente de oxigénio. O oxigénio é indispensável para a angiogénese, estimula a diferenciação e migração de queratinócitos, aumenta a proliferação de fibroblastos e síntese de colagénio, promove a contração da ferida e é necessário para a produção do superóxido <sup>(7)</sup>.

Carências nutricionais e alguma medicação específica, nomeadamente, glucocorticoides, anti-inflamatórios não esteroides e quimioterapia podem alterar o processo da cicatrização das feridas <sup>(3)</sup>. Uma das carências nutricionais mais relevantes é a carência em proteína que afeta a proliferação de fibroblastos, a síntese de proteoglicano e colagénio, a angiogénese e a fase de remodelação da ferida. A síntese de colagénio requer a hidroxilação dos seus constituintes lisina e prolina e de cofatores como o ferro e vitamina C. Deficiência nestes cofatores leva a dificuldade na cicatrização da ferida <sup>(7)</sup>.

A hidratação da ferida é também importante no processo de cicatrização. A manutenção de humidade na ferida aumenta a velocidade de epitelização <sup>(3)</sup>.

### A diabetes e a cicatrização de feridas

As feridas no diabético são difíceis de cicatrizar por diversas razões: hiperglicemia, sinalização neuropeptídica comprometida <sup>(9)</sup>, angiogénese diminuída, perfusão sanguínea diminuta, sistema imune debilitado, lenta síntese de colagénio e sua acumulação, resposta inflamatória prolongada, neuropatia <sup>(3)</sup>. Quando a doença não está controlada e há episódios de hiperglicemia constantes pode ocorrer glicação do colagénio e de outras proteínas e há formação de produtos finais da glicação avançada (AGES). Os AGES reduzem a solubilidade da matriz extracelular e contribuem para o aumento da resposta inflamatória <sup>(9)</sup>. A infiltração de células inflamatórias e a expressão de fatores inflamatórios é maior e mais prolongada nas feridas dos diabéticos. Esta resposta inflamatória exacerbada leva à degradação da matriz extracelular e de fatores de crescimento, o que atrasa o processo de cicatrização <sup>(10)</sup>.

A angiogénese, formação de novos vasos sanguíneos a partir de vasos pré-existentes, está seriamente comprometida neste tipo de feridas. Como há baixa perfusão sanguínea a quantidade de oxigénio e sangue necessária para a regeneração do tecido não é fornecida a tempo útil para os novos vasos <sup>(10)</sup>. A ferida fica em anoxia o que desencadeia o aumento dos níveis de radicais livres <sup>(9)</sup>.

As fibras nervosas periféricas da pele são estimuladas imediatamente após uma lesão e libertam neuropéptidos para a ferida que estão envolvidos na vasorregulação e na angiogénese. Na diabetes a expressão destes neuropéptidos, tais como, a substância P, neuropéptido Y e calcitonina *gene-related* está diminuída <sup>(9)</sup>.

O pé diabético é uma complicação severa que afeta 15% dos diabéticos <sup>(7)</sup>. As feridas podem ser causadas por um trauma, serem resultantes de neuropatia periférica ou de doença arterial periférica. Devido à diminuta capacidade de cicatrização e a defeitos na microcirculação, as feridas rapidamente evoluem para feridas crónicas, aumentando os níveis de metaloproteases e pode ser necessário amputação. Além disso, o diabético tem o sistema imunitário enfraquecido e alta probabilidade de infeção <sup>(9)</sup>.

### Infeção das feridas e a resistência a antibióticos

A infeção bacteriana é uma das principais causas de uma ferida se tornar crónica. Tanto as bactérias como as endotoxinas podem levar ao aumento de citocinas pró-infla-

matérias, tais como, a IL-1 e TNF- $\alpha$  o que prolonga a fase inflamatória e adia a cicatrização da ferida <sup>(7)</sup>.

Nas feridas infetadas, as bactérias existem em biofilmes, onde as células estão envoltas numa matriz de polissacarídeos. Esta matriz para além de oferecer resistência a alterações tanto nutricionais, de osmolaridade ou de pH, protege as bactérias da ação dos antibióticos <sup>(4)</sup>. Para além disso os biofilmes foram descritos como o ambiente ideal para a transferência horizontal de genes de resistência a antibióticos e fatores de virulência <sup>(11)</sup>. As bactérias com mais relevância na infeção em feridas são a *Pseudomonas aeruginosa* e o *Staphylococcus aureus* <sup>(7)</sup>.

A infeção de feridas por bactérias com resistência a múltiplos antibióticos torna ainda mais difícil o tratamento. Esta resistência consiste num mecanismo de adaptação das bactérias resultante da contínua exposição aos antibióticos, sendo provocada principalmente pelo seu uso excessivo e inapropriado <sup>(11)</sup>.

Assim, é necessário identificar as bactérias causadoras de infeção e efetuarem-se testes de suscetibilidade a antibióticos para se selecionar o tratamento adequado <sup>(12)</sup>.

O uso de agentes que promovam a erradicação dos biofilmes em combinação com agentes antimicrobianos é uma estratégia a considerar. De facto, pensos contendo prata iónica e agentes quelantes e surfactantes tem demonstrado resultados promissores *in vivo* e *in vitro* <sup>(11)</sup>.

A fitoterapia pode ser considerada, por vezes, uma excelente alternativa ou complemento aos tratamentos convencionais neste tipo de feridas devido à aparente ausência de resistência das bactérias aos produtos naturais, como ao mel, *Aloe vera* ou curcumina. Os extratos das plantas atuam muitas vezes por vários mecanismos sendo mais difícil que ocorram resistências. Salienta-se que o mel de *Leptospermum scoparium* apresenta propriedades antibacterianas particulares e capacidade de erradicação de biofilmes. Este mel apresenta ainda potencial para ser usado sinergicamente com antibióticos para o tratamento de feridas infetadas por bacterias multirresistentes <sup>(13)</sup>.

## Plantas e outros produtos naturais usados na cicatrização das feridas

### Mel

O mel é produzido pelas abelhas através do néctar das plantas, das suas secreções e das excreções dos insetos sugadores. As suas propriedades curativas devem-se às suas propriedades antimicrobianas e antioxidantes, para

além da sua elevada viscosidade que providencia uma barreira protetora à ferida <sup>(13)</sup>. O mel apresenta várias propriedades antibacterianas, que se devem, ao elevado teor em açúcar, o que causa um efeito osmótico responsável pela desidratação da bactéria; baixo pH, que acidifica o ambiente alcalino da ferida e a capacidade de gerar peróxido de hidrogénio (H<sub>2</sub>O<sub>2</sub>). O H<sub>2</sub>O<sub>2</sub> para além da sua ação antisséptica, estimula a quimiotaxia dos macrófagos e induz a expressão do VEGF, e, conseqüentemente, promove a angiogénese e a proliferação dos fibroblastos <sup>(14)</sup>. Foi demonstrado que o mel consegue alterar a forma e o tamanho das bactérias <sup>(15)</sup>.

As propriedades antimicrobianas e antioxidantes do mel variam consoante a fonte floral, a localização geográfica, as condições climáticas, as condições de armazenamento e dos tratamentos a que são sujeitos <sup>(4)</sup>. A natureza antibacteriana do mel depende ainda do seu teor em compostos fenólicos, pH da ferida e do mel, da pressão osmótica exercida pelo mel e pela sua capacidade em gerar peróxido de hidrogénio <sup>(13)</sup>.

O pH ácido do mel contribui para o aumento da libertação do oxigénio pela hemoglobina, aumentando o aporte de oxigénio à ferida. Para além disso, a acidificação da ferida reduz a atividade das proteases e providencia um ambiente sustentável para o aumento da atividade dos fibroblastos e conseqüentemente promove a cicatrização da ferida <sup>(16)</sup>. O mel estimula, ainda, a granulação e a epitelização e providencia um ambiente húmido, o que minimiza a formação de cicatrizes. O mel parece ainda causar redução do edema e exsudato em feridas <sup>(15)</sup>.

Alguns estudos demonstraram que o mel de cor escura apresenta uma maior concentração de compostos fenólicos e, conseqüentemente, uma maior capacidade antioxidante <sup>(13)</sup>.

O mel para ser utilizado para fins medicinais é esterilizado por radiação gama, processo que não provoca danos enzimáticos <sup>(17)</sup>.

### Mel de *Leptospermum scoparium*

A *Leptospermum scoparium* J.R. Forst. et G.Forst. (FIGURA 1), da família *Myrtaceae* é uma árvore de pequeno porte que cresce em toda a Nova Zelândia e leste da Austrália. Esta planta é vulgarmente designada por Manuka e o seu mel tem cor escura e apresenta propriedades antioxidantes e antimicrobianas particulares. Devido ao seu elevado teor em compostos fenólicos, este mel parece exercer um efeito protetor considerável contra os danos oxidativos <sup>(13)</sup>. O mel de *Leptospermum scoparium* inibe a atividade de

mieloperoxidase (MPO) <sup>(18)</sup>. As propriedades antimicrobianas devem-se aos elevados níveis de metilglioxal (MGO), um potente inibidor do crescimento bacteriano. Este mel contém ainda defensina-1 e vários compostos fenólicos <sup>(4)</sup>. Os flavonóides em maior concentração no mel de Manuka são pinobanksina, pinocembrina e crisina. Em menor concentração existe luteolina, quercetina, 8-metoxicampferol, isoramnetina, campferol e galangina <sup>(13)</sup>.

A atividade antibacteriana do mel de Manuka é padronizada em equivalentes de concentração em compostos fenólicos, que é expresso como o fator único de Manuka (UMF). A leptosina, um glicosídeo identificado no mel de Manuka, apresenta uma possível contribuição na atividade antimicrobiana do mel, pois apresenta uma correlação positiva com o UMF. Este glicosídeo foi apenas identificado em mel da região da Oceânia e foi identificado em elevada concentração no mel de *Leptospermum scoparium* <sup>(18)</sup>.

O mel de Manuka tem um pH relativamente baixo (3,5-4,5), o que inibe o crescimento microbiano e estimula a ação bactericida dos macrófagos e, em feridas crônicas, reduz a atividade de proteases e aumenta a oxigenação e a atividade dos fibroblastos <sup>(13)</sup>.

Este mel é ativo contra várias bactérias, tais como, *Streptococcus pyogenes*, *Streptococcus mutans*, *Proteus mirabilis*, *Pseudomonas aeruginosa*, *Enterobacter cloacae* e *Staphylococcus aureus*. Foi demonstrado que é eficaz na prevenção e eliminação de biofilmes de *Staphylococcus aureus* sensíveis e resistentes à meticilina <sup>(4)</sup>. Num outro estudo foi demonstrado um efeito sinérgico entre a rifampicina e uma forma comercial de mel de Manuka (Medihoney<sup>®</sup>) aprovada pela *Food Drug and Administration* (FDA) em *Staphylococcus aureus*. A combinação de Medihoney e rifampicina manteve a suscetibilidade de *S. aureus* para a rifampicina. Pelo contrário, com rifampicina isolada, a resistência foi observada após a incubação durante a noite. O mel de Manuka têm assim um elevado potencial no tratamento de feridas infetadas <sup>(13)</sup>.

O mel atua na resposta inflamatória ao prevenir a sua exacerbação, suprimindo a proliferação das células inflamatórias ao local da ferida e ao estimular a produção de citocinas pro-inflamatórias, o que conduz ao aumento da proliferação de fibroblastos e células epiteliais <sup>(13)</sup>.

#### - Ensaio *in vitro*

Demonstrou-se *in vitro* que o crescimento de quatro estirpes de *Staphylococcus aureus* (NCTC 8325 e ATCC 25923- estirpes sensíveis à meticilina, MW2- estirpe com resistência à meticilina adquirida em hospital e USA300-

estirpe com resistência à meticilina adquirida na comunidade) foram completamente inibidas tanto por mel puro de Manuka como por mel medicinal comercializado de Manuka, Medihoney<sup>®</sup> a 8% (w/v), por mel multifloral de Manuka e Kanuka (*Kunzea ericoides*) a 16% (w/v) e por mel de trevo (*Trifolium* spp.) a 32% (w/v). A solução de açúcar (45% glucose, 48% frutose e 1% sucrose) também testada mostrou apenas ser efetiva e inibir o crescimento de *Staphylococcus aureus* meticilina resistente (MRSA) da estirpe MW2 na concentração de 32% (w/v). Em biofilmes já estabelecidos de *S. aureus* concluiu-se que o mel de Manuka é o mais efetivo, eliminando quase todos os biofilmes a concentrações de 16-32%; Medihoney<sup>®</sup> e Manuka/Kanuka foram efetivos para as quatro estirpes a 32%. O mel de trevo e a solução açucarada não obtiveram redução significativa do biofilme a concentração de 32%. Com o objetivo de identificar se o MGO isoladamente é responsável pelo efeito inibitório que os três tipos de mel de Manuka apresentam na formação do biofilme de *S. aureus* e na erradicação dos biofilmes foi usado MGO em concentrações equivalentes às presentes nas amostras de mel, com e sem adição de solução de açúcar. Concluiu-se que na prevenção de formação de biofilmes o teor de açúcar tem um grande impacto, pois sem adição de solução açucarada a estirpe NCTC 8325 só foi afetada em concentração de 32% (w/v) e após adição da solução de açúcar ao MGO de concentrações equivalentes aos presentes a 16% (w/v) dos três tipos de mel a formação do biofilme decresceu em 95%. Em bactérias já estabelecidas em biofilmes quando efetuado o mesmo ensaio com MGO isolado ou em combinação com solução açucarada não houve diferenças significativas da redução do biofilme. Assim, concluiu-se que o MGO e o açúcar não são os únicos responsáveis pela eliminação dos biofilmes <sup>(4)</sup>.

Em um outro ensaio *in vitro*, o tratamento com mel de Manuka provocou destabilização da parede celular e desregulação dos flagelos de *Pseudomonas aeruginosa*. Em concentrações subletais, levou à inibição da produção de sideróforos. Em outro estudo após tratamento com doses subletais de mel de Manuka foi demonstrado a diminuição do tamanho de *Staphylococcus aureus* e *Bacillus subtilis* <sup>(15)</sup>.

#### - Estudo de caso

O caso de uma mulher de 40 anos que foi submetida a uma abdominoplastia pós-bariátrica cuja ferida cirúrgica ficou infetada serviu como estudo de caso para demonstrar a sua evolução clínica após aplicação tópica de mel de Manuka

<sup>(15)</sup>. Dez dias após a cirurgia a doente apresentou sinais de infecção na ferida e deiscência, tendo-se determinado que a infecção foi causada por *Staphylococcus aureus*. A doente respondeu positivamente ao tratamento com dicloxaciclina 1000 mg, 3 vezes por dia, durante 7 dias. No entanto, a doente desenvolveu uma deiscência generalizada com necrose adiposa localizada. Foi então instituído tratamento tópico com mel de Manuka (ActivonTube® e ActivonTulle®) e em 6 semanas a cicatrização completa da ferida foi conseguida <sup>(17)</sup>.

#### - Ensaio clínico

Num estudo prospetivo, aleatório e com dupla ocultação realizado num Hospital de cuidados terciários na Grécia, foi examinada a eficácia de gaze impregnada com mel de Manuka (Medihoney® Tulle) no tratamento de úlceras do pé diabético em indivíduos caucasianos com diabetes tipo 2. A divisão dos doentes foi feita em dois grupos, o que recebeu tratamento com mel (n = 32) e o de controlo, em que as feridas foram tratadas com gaze embebida em soro fisiológico (n = 31). O estudo decorreu durante 16 semanas. A média de idade dos doentes foi de 56 ± 14 anos no grupo I e 57 ± 15 anos no grupo II. Para avaliação e classificação das feridas foi utilizado o sistema PEDIS, que avalia as 5 características da úlcera diabética: P: perfusão (*perfusion*); E: extensão/tamanho da lesão (*extent/size*); D: profundidade/perda de tecido (*depth/tissue loss*); I: infecção (*infection*) e S: sensação (*sensation*) <sup>(14)</sup>. Embora não tenha havido uma diferença significativa no percentual de úlceras tratadas, o uso de mel diminuiu o tempo de cicatrização (31 ± 4 dias vs 43 ± 3 dias). Para além disso, após uma semana de tratamento 78,1% das úlceras do grupo de tratamento não apresentavam sinais de infecção enquanto que no grupo de controlo a percentagem foi bastante inferior (35,5%). No grupo de controlo 29% dos doentes necessitaram de tratamento com antibiótico, no grupo de tratamento não foi necessário <sup>(15)</sup>.

Num ensaio clínico de dupla ocultação realizado na Arábia Saudita foi demonstrado que a combinação do tratamento convencional com compressas impregnadas com mel de Manuka apresenta mais benefícios para a cicatrização das úlceras do pé diabético que o tratamento convencional e diminui o risco de amputações <sup>(16)</sup>. No grupo de controlo (n = 27) as feridas foram cobertas com gaze e pensos adsorventes. No grupo de tratamento com mel (n = 32), foram utilizadas compressas de gaze impregnadas com mel de Manuka contendo 35 g de UMF. Em ambos os grupos foi aplicado um curativo oclusivo secundário. A percentagem

de úlceras que cicatrizaram completamente foi significativamente maior no grupo do tratamento com mel, tanto após 6 semanas (61,3% vs. 11,5%;  $p < 0,05$ ), como após 6 meses (87,1% vs. 42,3%;  $p < 0,05$ ). Também se verificou menos casos de amputação do dedo no grupo de tratamento em comparação com o grupo controlo (9,7% vs. 34,5%;  $p < 0,05$ ) <sup>(19)</sup>.

#### Mel de outras plantas

O uso do mel no tratamento de feridas é recorrente desde os tempos mais antigos, de facto, o seu uso foi documentado em 1500 A.C. no papiro de Eber e a sua eficácia está comprovada cientificamente. Apesar de existirem várias plantas cujo mel apresenta um contributo positivo no tratamento de feridas estas não tem apresentado vantagens significativas relativamente ao mel de Manuka. No entanto, foi demonstrado que o mel Tualang é mais efetivo que mel de Manuka contra algumas bactérias gram negativas <sup>(15)</sup>, especialmente contra o *Acinetobacter baumannii* e *Stenotrophomonas maltophilia* <sup>(20)</sup>. O mel Tualang é um mel escuro e multifloral produzido pela abelha *Apis dorsata* em colmeias presentes no alto dos ramos da árvore Tualang (*Kompassia excelsa*), existente nas florestas tropicais da Malásia. Possui um pH entre 3,55 e 4,00 <sup>(21)</sup>. No estudo efetuado em que se analisou as propriedades antibacterianas dos mel Tualang e do mel de Manuka em 13 espécies de bactérias, a concentração mínima inibitória do mel de Tualang variou entre 8,75% (w/v) e 25% (w/v) enquanto o mel de Manuka (UMF 10+) variou entre 8,75% (w/v) e 20% (w/v) <sup>(20)</sup>. O mel Tualang em concentrações de 6,25-25% inibe várias bactérias como *Streptococcus pyogenes*, *Salmonella typhi*, *Staphylococcus aureus*, *Streptococcus* spp. e *Echerichia coli*. O pH e as propriedades antioxidantes são semelhantes ao mel de Manuka, no entanto, possui maior quantidade de ácidos fenólicos, flavonoides e 5-(hidroximetil)-furfural. Apesar do potencial deste mel existem poucos estudos publicados, pelo que é fundamental existir mais trabalho de investigação e realização de ensaios clínicos <sup>(21)</sup>. Um outro mel que tem despertado interesse na comunidade científica é o de *Malaleuca* spp. (*Gelam Honey*) que demonstrou ter efeito anti-inflamatório ao inibir a cicloxigenase 2 e importante atividade antioxidante ao induzir a expressão de óxido nítrico em ratos <sup>(15)</sup>.

#### *Rosa rubiginosa*

*Rosa rubiginosa* L. (FIGURA 2), vulgarmente designada por rosa mosqueta, é uma planta da família das *Rosaceae* que cresce de forma silvestre ou cultivada na Europa e na Ásia,



FIGURA 2. *Rosa rubiginosa*. Fotografia: Sebastian Bieber (licença CC).

em climas temperados e continentais moderados. Esta planta foi também introduzida no continente americano (sul e centro do Chile, Argentina, Peru e Estados Unidos) <sup>(6)</sup>

O óleo de rosa mosqueta (*Rosa rubiginosa*) é habitualmente usado na prevenção das estrias e para atenuar as já existentes. Para além desta sua ação tão conhecida, diferentes estudos destacam a sua atividade na aceleração da cicatrização de feridas <sup>(22)</sup>. A aplicação continuada de óleo de rosa mosqueta em cicatrizes pós-cirúrgicas demonstrou uma boa regeneração dos tecidos <sup>(23)</sup>.

O óleo, extraído da semente do fruto da *Rosa rubiginosa*, deve as suas propriedades emolientes e anti-inflamatórias aos ácidos gordos essenciais (insaturados) que o constituem <sup>(22)</sup>. Estes ácidos gordos, dos quais se destacam, os ácidos  $\alpha$ -linolénico (26 a 32%), linoleico (41-48%) e oleico (11-17%), têm um papel fundamental na integridade e permeabilidade das membranas celulares <sup>(23)</sup> sendo essenciais a vários processos bioquímicos e fisiológicos relacionados com a regeneração de tecidos. Existem ainda pequenas

percentagens de ácido *trans*-retinóico, tocoferóis, fitosteróis, carotenoides e ácidos fenólicos, que também podem contribuir para a atividade cicatrizante do óleo <sup>(22)</sup>. Os tocoferóis pela sua ação anti-inflamatória e antioxidante podem contribuir para a cura de feridas sem formação de cicatrizes. O teor em ácido *trans*-retinóico do óleo atinge concentrações terapêuticas quando é obtido por prensagem a frio (com ou sem pré-tratamento enzimático). Este atua na fase de remodelação da ferida, estimulando a síntese de colagénio e a regeneração tecidual <sup>(6)</sup>. Foi descrito que o ácido oleico e linoleico em aplicação tópica reduz a inflamação em redor da ferida. Os carotenoides possuem ação antioxidante, diminuindo o risco de formação de cicatrizes hipertróficas e queloides. O óleo é muito rico em ácidos fenólicos, os que tem ação antioxidante (ácido *p*-cumárico, procatéquico, ferúlico e gálico), ação antimicrobiana (ácido vanílico) e ação analgésica/anti-inflamatória (ácido salicílico e gentísico) <sup>(6)</sup>.

O teor de óleo no fruto, assim como a sua composição depende de diversos fatores: localização geográfica, estado de conservação dos frutos (secos ou frescos) e método de extração (solventes orgânicos, prensado a frio com ou sem tratamento enzimático). Por exemplo, a extração do óleo usando dióxido de carbono (CO<sub>2</sub>), em condições supercríticas permite obter elevado rendimento de óleo com alta percentagem de ácidos gordos polinsaturados <sup>(6)</sup>.

#### - Ensaio *in vivo*

Num estudo publicado em 2011 foram usados 48 camundongos machos divididos aleatoriamente no grupo controlo (n = 24) e no de estudo (n = 24). Foi induzida uma ferida cutânea de 10,0 mm de diâmetro na região torácica a cada um e os grupos foram subdivididos em quatro subgrupos de 6 animais para a avaliação dos dias 3, 7, 14 e 21 após a indução. Após 24 horas, foi aplicado diariamente duas gotas de uma solução fisiológica de 0,9% ao grupo de controlo e duas gotas de óleo de rosa mosqueta ao grupo de estudo durante 21 dias. A dieta e o ambiente foram iguais para ambos os grupos. As lesões foram avaliadas diariamente tendo em conta o tamanho, a presença de tecidos de granulação, contração da ferida e a sua coloração. Os animais foram sacrificados nos dias pré-estabelecidos (3, 7, 14, 21) <sup>(22)</sup>. Concluiu-se que o óleo de rosa mosqueta acelera o processo de cicatrização e regeneração da pele <sup>(6)</sup>. A sua ação tornou-se evidente a partir do 7º dia após a intervenção cirúrgica. Ao 14º dia as feridas dos ratos tratados estavam aparentemente cicatrizadas enquanto as dos ratos do gru-



po controlo apresentavam bordas irregulares e coloração rosa <sup>(2)</sup>. Nos ratos do grupo controlo a reação inflamatória foi mais intensa <sup>(6)</sup> e a presença de tecido de granulação foi maior. A formação de tecido conjuntivo ocorreu primeiro e com maior intensidade no grupo tratado sendo visível ao 14<sup>o</sup> dia, no grupo controlo foi apenas observado no 21<sup>o</sup> dia <sup>(22)</sup>.

Um estudo recente, analisou a evolução da ferida causada pela incisão cirúrgica (ovariectomia) em ratos fêmeas Wistar tratadas com óleo de rosa mosqueta, com um unguento com colagenase ou com água destilada. Concluiu-se que o grupo tratado com óleo de rosa mosqueta demonstrou, tanto macroscopicamente como histologicamente um melhor e mais rápido processo de cicatrização da ferida, especialmente depois de duas semanas de tratamento <sup>(24)</sup>.

#### - Ensaios clínicos

Existem alguns ensaios clínicos com o objetivo de determinar a ação do óleo de rosa mosqueta em cicatrizes pós-cirúrgicas <sup>(6)</sup>.

Num estudo realizado em 50 doentes submetidos a cirurgia podológica foi avaliada a eficácia do óleo de rosa mosqueta no tratamento das cicatrizes *versus* placebo. O tratamento foi iniciado após 45 horas da cirurgia e aplicado de 12 em 12 horas, exceto nos doentes submetidos a cirurgia aos joanetes em que o óleo foi administrado semanalmente. O grupo em que foi aplicado o óleo apresentou cicatrizes menores <sup>(25)</sup>.

Foi avaliado a ação do óleo puro de rosa mosqueta (Reparar<sup>®</sup>) na melhoria clínica de cicatrizes pós-cirúrgicas em 108 doentes que foram submetidos à remoção de tumor em lesões pigmentadas na pele no Hospital Universitário Dr. Negrin da Gran Canária (Espanha). Parâmetros subjetivos, tais como, eritema, descoloração, atrofia e hipertrofia foram avaliados na 6<sup>a</sup> e 12<sup>a</sup> semana nos 76 adultos tratados com óleo puro de rosa mosqueta duas vezes por dia (grupo de estudo) e nos 32 adultos que não receberam qualquer tratamento (grupo controlo). A presença de eritema intenso foi bastante superior no grupo controlo tanto à 6<sup>a</sup> como à 12<sup>a</sup> semana. No entanto, na 12<sup>a</sup> semana a diferença entre a percentagem de doentes sem eritema nos dois grupos aumentou significativamente (73% grupo de estudo vs. 50% grupo controlo). As diferenças em relação à descoloração da ferida tornaram-se significantes a partir da 12<sup>a</sup> semana (63% grupo de estudo vs. 21% grupo de controlo sem descoloração). A atrofia da cicatriz apresentou diferenças com a aplicação do óleo de rosa mosqueta tanto na 6<sup>a</sup> como na

12<sup>a</sup>. As diferenças foram mais significativas na 12<sup>a</sup> semana (85% grupo de estudo vs. 62% grupo controlo sem atrofia). No entanto, as diferenças de hipertrofia entre os dois grupos não foram estatisticamente relevantes. Neste estudo o óleo de rosa mosqueta demonstrou melhorar a aparência clínica das cicatrizes comparativamente ao processo natural de cura, predominantemente ao nível do eritema <sup>(23)</sup>.

#### *Centella asiatica*

A *Centella asiatica* (L.) Urb., é uma planta herbácea nativa do Sul da Ásia e do Sul dos Estados Unidos, com preferência por regiões tropicais e subtropicais pantanosas e margens dos rios <sup>(26)</sup>. Esta planta da família *Apiaceae* tem sido usada na Medicina Tradicional Asiática há centenas de anos para regenerar pequenas feridas e queimaduras, acelerar a cicatrização de feridas hipertróficas e também como agente anti-inflamatório, especialmente no eczema <sup>(27)</sup>. De facto, alguns estudos têm demonstrado o seu potencial como antioxidante e cicatrizante <sup>(28)</sup>.

As partes aéreas de *Centella asiatica* são ricas em triterpenoides pentacíclicos, designados por centaloides, que são responsáveis pela cicatrização de feridas <sup>(29)</sup>. Os principais compostos ativos são os saponósidos triterpénicos: asiaticósido (FIGURA 3) e madecassósido em que as geninas (ácido asiático e ácido madecássico) podem encontrar-se livres ou esterificadas por um tri-holósido <sup>(26)</sup>. O asiaticósido é o principal constituinte ativo responsável pela sua atividade terapêutica <sup>(28)</sup>, estimula a angiogénese, aumenta a síntese de hidroxiprolina e de colagénio tipo I <sup>(27)</sup> e é responsável pelo aumento da atividade antioxidante durante a cicatrização de feridas. O madecassósido estimula a produção de colagénio tipo III. O extrato titulado de *Centella asiatica* (TECA) que contém ácido asiático (30%), ácido madecássico (30%) e asiaticósido (40%) promove tanto a síntese de colagénio como de fibronectina <sup>(30)</sup>.

Os componentes triterpénicos da *Centella asiatica* variam com a localização geográfica e com as condições ambientais, ou seja, pelo *stress* induzido por fatores bióticos e abióticos e com a diversidade genómica. Por exemplo, em Sri Lanka não foi encontrado na *Centella asiatica* os principais compostos ativos: asiaticósido, madecassósido, ácido asiático e ácido madecássico, tendo sido encontrado centelósido e ácido centélico <sup>(31)</sup>.

Segundo a Farmacopeia Europeia, as partes aéreas secas de *Centella asiatica* devem ter no mínimo 6% de derivados triterpénicos totais, expressos em asiaticósido <sup>(32)</sup>.

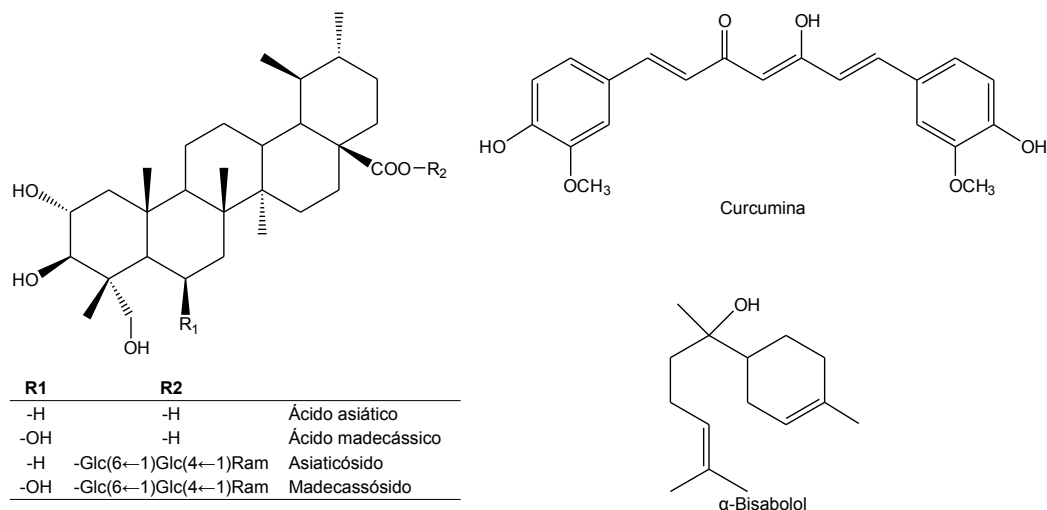


FIGURA 3. Estruturas químicas dos triterpenos da *Centella asiatica* (ácido asiático, ácido madecássico, asiaticósido e madecassósido), a curcumina, e o  $\alpha$ -bisabolol. Glc: glucose, Ram: ramnose.

#### - Ensaios *in vitro* e ensaios *in vivo*

O extrato etanólico de *Centella asiatica* em diferentes concentrações estimula a síntese de colagénio pelos fibroblastos humanos em cultura (Meio de Eagle modificado de Dulbecco, 10% soro fetal de bovino, 2 mM L-glutamina, 100 IU/mL penicilina e 100  $\mu$ g/mL de estreptomicina). A síntese de colagénio atingiu o seu pico máximo na concentração de 50 mg/mL, porém a concentrações superiores a viabilidade celular diminuiu. O extrato etanólico de *Centella asiatica* (concentração de 1 mg/mL) demonstrou ainda atividade antioxidante, ao inibir em cerca de 84% a atividade sequestrante dos radicais livres, sendo a sua ação superior à das sementes de uva <sup>(29)</sup>.

Outros estudos *in vitro* demonstraram que o asiaticósido afeta a proliferação dos fibroblastos da derme assim como acelera a epitelização da pele. A eficácia da *Centella asiatica* em feridas está também comprovada em ensaios *in vivo*, tendo demonstrado aumento da síntese de colagénio, aumento da proliferação de fibroblastos, aceleração da re-epitelização e contração da ferida <sup>(29)</sup>.

Estudos *in vitro* e *in vivo* demonstraram que o extrato metanólico de *Centella asiatica*, contendo 2,4% de asiaticósido, apresenta ótimas propriedades cicatrizantes para o uso nas feridas. No estudo *in vivo* o extrato foi aplicado topicamente sob a forma de creme aquoso nas concentrações

(w/w) de 40%, 10% e 2,5% em ferida circular induzida em coelhos, tendo-se concluído que ocorreu estimulação da síntese de colagénio. O tratamento também demonstrou provocar aceleração da epitelização, porém na concentração de 10% demonstrou períodos lentos de epitelização. Uma epitelização rápida é fundamental para o processo de regeneração da ferida. As feridas tratadas demonstraram também uma percentagem de contração da ferida superior ao grupo controle.

#### - Ensaios clínicos

Foi efetuado um ensaio clínico com 200 diabéticos, tendo como objetivo de inferir acerca da eficácia do extrato de *Centella asiatica* na promoção da cicatrização de feridas crônicas no pé diabético <sup>(29)</sup>. Neste estudo, os doentes foram divididos em dois grupos: grupo A - tratados com 2 cápsulas do extrato liofilizado de *Centella asiatica* (50 mg asiaticósido/cápsula) três vezes por dia e grupo B - tratados com placebo. Não foram aceites no estudo doentes com o sistema imunitário debilitado, doentes com idade inferior a 18 anos ou superior a 80, com albumina sérica inferior a 3,0 gm/dL, com doença arterial periférica descontrolada e feridas infetadas não controladas. Apenas 172 doentes terminaram o estudo (86 do grupo A e do grupo B). As características das feridas foram avaliadas ao dia 7, 14 e 21 <sup>(33)</sup>. Os resultados demonstraram que a contração

da ferida foi superior ao grupo que foi tratado com placebo e que o extrato de *Centella* preveniu a formação de cicatrizes <sup>(29)</sup>. A rápida contração da ferida em comparação com o grupo placebo deveu-se à estimulação da síntese de colagénio I, aumento da remodelação da matriz de colagénio e estimulação da síntese de glicosaminoglicanos. Não ocorreu efeitos secundários ou complicações relatados neste estudo <sup>(33)</sup>.

#### *Aloe vera*

O *Aloe vera* Mill. (FIGURA 4), da família *Asphodelaceae*, é utilizado no tratamento de feridas desde 1500 A.C. <sup>(34)</sup>. As folhas são longas e em serrilha e apresentam elevada capacidade de retenção de água. Esta característica faz com que a planta consiga vegetar em regiões quentes e áridas e tenha uma enorme capacidade de sobrevivência. As folhas são constituídas por três camadas: a exterior - casca, a intermédia - rica em látex e a interior - rica em gel. A camada exterior confere proteção à matriz do gel e intervém na síntese de hidratos de carbono e proteínas; o látex contém antraquinonas e seus derivados, seiva amarela amarga e glicosídeos; o gel contém 99% de água e em matéria seca contém 55% de polissacáridos, 17 % açúcares, 16% minerais, 7% proteínas, 4% lípidos e 1% de compostos fenólicos e vitaminas (A, C, E, B<sub>1</sub>, B<sub>2</sub>, B<sub>12</sub>, niacina, colina e ácido fólico) <sup>(35)</sup>.

A mucilagem ou gel presente nas folhas é responsável por acelerar o processo de cicatrização das feridas e estimular o sistema imunológico <sup>(36)</sup>. O gel possui sobretudo propriedades hidratantes, anti-inflamatórias e cicatrizantes, sendo utilizado externamente em feridas, queimaduras, eczemas, ictiose e psoríase. É um suco viscoso do parênquima mucilaginoso, obtido após a eliminação dos compostos mais externos, ricos em compostos antraquinónicos <sup>(37)</sup>.

A planta possui um elevado teor em água (99-99,5%) e os restantes 0,5-1% são minerais, vitaminas, ácidos orgânicos, enzimas, compostos fenólicos <sup>(35)</sup> e principalmente polissacáridos (pectinas, celulose, hemicelulose e um galactoglucomanano acetilado - acemanano). A composição química da planta depende da distribuição geográfica, da qualidade do solo, disponibilidade de água, radiação solar e temperatura <sup>(36)</sup>. O *Aloe vera* é efetivo em inibir reações inflamatórias pela inibição da interleucina 6 (IL-6) e interleucina 8 (IL-8), redução da adesão de leucócitos, aumento dos níveis de interleucina 10 (IL-10) e diminuição dos níveis de TNF- $\alpha$  <sup>(34)</sup>.



FIGURA 4. *Aloe vera*. Fotografia: S. Cañigueral.

As propriedades regenerativas do *Aloe vera* têm sido associadas aos polissacáridos presentes no parênquima mucilaginoso <sup>(38)</sup>, principalmente ao acemanano (FIGURA 3), considerado o principal composto bioativo do gel <sup>(36)</sup>. Este afeta o fator de crescimento dos fibroblastos, estimulando a atividade e a proliferação destas células e, conseqüentemente, aumentando a síntese de colagénio tipo I no local da ferida, acelerando o processo de cicatrização. Para além de ter a capacidade de alterar a composição do colagénio e aumentar o *cross-linking* do mesmo <sup>(39)</sup> induz a produção do fator de crescimento dos queratinócitos (KGF) e o fator de crescimento endotelial <sup>(40)</sup>. Os polissacáridos presentes no gel estimulam a fagocitose de bactérias pelos macrófagos apresentando por isso ação antibacteriana <sup>(38)</sup>. No entanto, a atividade terapêutica do gel deve-se a uma ação sinérgica dos seus constituintes. O aumento da contração da ferida e síntese de colagénio induzido pelo gel de *Aloe vera* têm sido também associados a um monossacárido, a manose-6-fosfato <sup>(38)</sup>. O ferro, o magnésio, o crómio, o sódio, o cálcio e zinco e os aminácidos presentes no gel são essenciais ao processo de cicatrização de feridas <sup>(35)</sup>.

No gel estão também presentes outros metabolitos, tais como, aloesina, aloína e aloe-emodina (produto oxidativo da aloína) <sup>(38)</sup>.

#### - Ensaios *in vitro* e ensaios *in vivo*

Um estudo recente demonstrou *in vivo* e *in vitro* que a aloesina tem um papel importante na cicatrização das feridas devido ao seu envolvimento na migração de queratinócitos, formação de tecido de granulação, angiogénese e libertação de citocinas. Para além de acelerar o fecho da ferida promoveu a formação de neopitélio em amostras de pele de ratos. O grupo tratado com aloesina obteve maior quantidade de colagénio e com maior organização celular. As elevadas taxas de regeneração da epiderme e derme provocadas pela aloesina no estudo sugerem um impacto positivo na fase de proliferação e remodelação das feridas <sup>(41)</sup>. Além disso, foi demonstrado que o gel de *Aloe vera* contém lupeol e bradiquinase que possuem propriedades analgésicas e anti-inflamatórias, respetivamente <sup>(39)</sup>.

Foi demonstrado que a aplicação tópica de gel de *Aloe vera* em feridas de ratos diabéticos acelera o processo de cicatrização, diminui o tempo de epiteliação e induz a síntese de colagénio <sup>(40)</sup>. Existem ainda bastantes ensaios clínicos efetuados em humanos que demonstram a sua eficácia.

É importante ter em consideração que o principal composto bioativo do *Aloe vera*, o acemanano é instável e pode ser facilmente degradado por temperaturas elevadas, variações de pH, contaminação bacteriana ou enzimática. Num estudo recente concluiu-se que os diferentes processos de secagem a que o gel pode estar sujeito diminuem o seu conteúdo em acemanano em 40%, pelo que é mais eficaz o uso do gel extraído diretamente da folha <sup>(42)</sup>.

#### - Ensaios clínicos

Num ensaio clínico que envolveu 90 mulheres após cesariana, foi aplicada gaze com gel de *Aloe vera* na ferida cirúrgica no grupo de tratamento (n = 45) e apenas gaze no grupo de controlo (n = 45). Após 24 horas o grupo de tratamento apresentou melhorias bastante significativas na cicatrização da ferida em comparação com o grupo de controlo ( $p = 0,03$ ). Ao 8º dia não houve diferenças significativas <sup>(34)</sup>, o que pode dever-se ao facto de não ter havido aplicação do gel após as primeiras 24 horas. O gel utilizado no ensaio foi extraído diretamente da folha do *Aloe vera* antes da aplicação. Foi utilizada a escala REEDA (*redness, edema, ecchymosis, discharge, approximation*) para avaliar o estado de cicatrização da ferida <sup>(43)</sup>.

O gel de *Aloe vera* também demonstrou eficácia em feridas crónicas num ensaio clínico que envolveu 60 doentes (30 no grupo de tratamento e 30 no grupo controlo). No grupo de tratamento foi aplicado o gel duas vezes por dia em combinação com o tratamento convencional e no grupo controlo apenas foi aplicado o tratamento convencional. Após 3 meses a cicatrização das feridas ocorreu em 28 dos doentes do grupo de tratamento e em 14 do grupo controlo. O tempo médio de cicatrização total foi de  $31,25 \pm 11,2$  dias no grupo de tratamento e  $67,4 \pm 8,9$  dias no grupo controlo <sup>(34)</sup>. Num outro ensaio clínico foi utilizado um creme (emulsão óleo/água) com dois componentes naturais (gel de *Aloe vera* e azeite de *Olea europaea*) em feridas crónicas (41 úlceras de pressão, 13 úlceras diabéticas, 8 úlceras provocadas por desordens venosas). Este azeite é obtido por prensagem a frio dos frutos da *Olea europaea* e possui propriedades antimicrobianas, anti-inflamatórias e antioxidantes <sup>(40)</sup>. No grupo controlo (n = 30) foi aplicada fenitoína em creme e no grupo de tratamento (n = 30) o creme de *Aloe vera* e azeite durante 30 dias. A evolução da cicatrização das feridas foi avaliada usada a escala de Bence Jones e na avaliação da dor foi usada a escala de VAG - escala análoga visual <sup>(34)</sup>. Ambos os grupos obtiveram melhorias na cicatrização de feridas, no entanto, o grupo de tratamento obteve melhores resultados. A aplicação do creme de *Aloe vera* e azeite obteve melhores resultados na diminuição do tamanho da ferida ( $p < 0,01$  vs  $p = 0,03$ ), tipo de exsudato ( $p < 0,001$  vs  $p = 0,04$ ), quantidade de exsudato ( $p < 0,001$  vs  $p = 0,028$ ) e na coloração da área à volta da ferida ( $p < 0,001$  vs  $p = 0,179$ ) comparativamente com a aplicação de fenitoína. O creme de *Aloe vera* e azeite foi também mais efetivo no alívio da dor <sup>(40)</sup>.

Existem ainda ensaios clínicos que comprovam a eficácia e a efetividade do gel de *Aloe vera* no alívio da dor e no tratamento das fissuras em mamilos de mulheres a amamentar. Num deles foi aplicado gel de *Aloe vera* três vezes por semana no grupo de tratamento e pomada de lanolina no grupo de controlo durante uma semana. O gel de *Aloe vera* demonstrou ser mais efetivo <sup>(34)</sup>. A aplicação de gel de *Aloe vera* também reduziu o tempo de cicatrização em feridas causadas por queimaduras <sup>(40)</sup>.

#### *Curcuma longa*

A *Curcuma longa* L. pertence à família *Zingiberaceae* <sup>(44)</sup> e o seu rizoma tem sido usado durante séculos na medicina tradicional chinesa e indiana. A curcumina (FIGURA 3) é um dos três curcuminoides presentes na *Curcuma longa* e é o

seu principal composto bioativo. Na Índia, é muito comum o uso de uma mistura de curcumina com lima para o tratamento de feridas <sup>(45)</sup>.

Um dos fatores que provoca o atraso da cicatrização das feridas é o *stress* oxidativo. A curcumina possui propriedades anti-inflamatórias e antioxidantes. De facto, estudos *in vivo* demonstraram que a curcumina melhora a regeneração da derme ao reduzir as espécies reativas de oxigénio (ROS) e a peroxidação de lípidos no local da ferida <sup>(44)</sup>. Vários estudos demonstraram que a aplicação de curcumina na ferida aumenta a regeneração da epiderme, a proliferação dos fibroblastos e a densidade vascular <sup>(45)</sup>.

A curcumina acelera a cicatrização das feridas ao atuar na fase inflamatória, proliferativa e de remodelação. A sua ação anti-inflamatória deve-se ao facto de diminuir a expressão de várias citocinas inflamatórias, tais como, TNF- $\alpha$ , IL-1, IL-6, IL-8 e diminuir a expressão do fator de transcrição da proteína I e do fator nuclear kappa B (NF $\kappa$ B). O NF $\kappa$ B é responsável pela regulação de vários genes pro-inflamatórios. Na fase proliferativa a curcumina provoca o aumento da migração de miofibroblastos, fibroblastos e macrófagos para a ferida, aumento da velocidade da re-epitelização, aumento da formação de tecido de granulação e o aumento da quantidade de colagénio tipo III relativamente ao tipo I. Na fase de remodelação aumenta a biossíntese da matriz extracelular e TGF- $\beta$  na ferida, facilitando assim a contração da ferida <sup>(44)</sup>. A curcumina atua como um agente proangiogénico ao regular os níveis de TGF- $\beta$  <sup>(8)</sup>. Vários estudos demonstraram a capacidade da curcumina em aumentar a contração de feridas e acelerar o processo de cicatrização de feridas <sup>(45)</sup>.

A curcumina numa dose elevada (> 25  $\mu$ M) demonstrou *in vitro* potencial para modular a formação de cicatrizes patológicas ao provocar apoptose dos fibroblastos. A curcumina atua, assim, como um fator indutor de apoptose ao

induzir a atividade da heme-oxigenase e das suas moléculas efetoras<sup>(8)</sup>.

A curcumina é utilizada no tratamento de vários tipos de feridas, possuindo um grande potencial terapêutico. No entanto, a sua biodisponibilidade depende da concentração e da sua via de administração. A curcumina tem baixa biodisponibilidade quando administrada oralmente e é metabolizada rapidamente <sup>(46)</sup>. A curcumina é um composto hidrofóbico pelo que possui pouca solubilidade em meio aquoso. Para melhorar a solubilidade da curcumina e protegê-la da inativação por hidrólise o uso de sistemas de libertação mais eficientes, como nanopartículas e lipossomas, tem sido indicado. Existem já bastantes formulações tópicas de curcumina, onde os polímeros estão dispostos em diferentes formas como filmes, fibras, emulsões, hidrogeis ou em nanoformulações, que estão a ser estudadas *in vivo*. Na TABELA 1 estão descritos dois exemplos de formulações tópicas contendo curcumina utilizando sistemas de libertação avançados <sup>(44)</sup>. A curcumina em nanoformulações demonstrou um aumento da biodisponibilidade e do seu tempo de semi-vida <sup>(45)</sup>.

#### - Ensaio *in vitro* e *in vivo*

A eficácia da preparação tópica de curcumina em ratos Wistar com feridas provocadas por queimaduras foi avaliada num estudo com ratos que foram divididos em 4 grupos (n = 6 por grupo): grupo controlo (vaselina), padrão (creme de sulfadiazina de prata) e dois grupos de estudo (um uso de preparação de curcumina a 20% e o outro preparação de curcumina a 20% com dexametasona). As preparações tópicas foram administradas duas vezes por dia durante 21 dias. O grupo que foi tratado com a preparação de curcumina a 20% atingiu a maior percentagem de contração da ferida (90,11  $\pm$  4,83), seguida pelo grupo padrão (86,33  $\pm$  3,91). O período médio de epitelização foi mais curto no grupo padrão (11,83  $\pm$  0,307 dias) e no grupo tratado com curcumina a 20% (14,33  $\pm$  0,21 dias). Neste estudo de-

Formulações tópicas	Composição	Observações dos estudos <i>in vivo</i>
Nanopartículas de curcumina	Curcumina, quitosano, ortossilicato de tetrametil, polietileno glicol 400	Libertação sustentada de curcumina. Aumento significativo de tecido de granulação, deposição de colagénio, re-epitelização e regeneração da pele.
Gel de nanoemulsão	Curcumina, Labrafac PG, triacetina, Tween 80, PEG 400, quitosano	Aumento significativo da permeação da pele em relação à formulação de controlo. Restauração significativa da integridade da pele no processo de cicatrização.

TABELA 1. Exemplos de formulações tópicas contendo curcumina utilizando sistemas de libertação avançados <sup>(44)</sup>.

monstrou-se que a preparação tópica de curcumina a 20% é eficaz no tratamento deste tipo de feridas apresentando eficácia superior ao grupo de controlo e eficácia equiparada ao grupo padrão. A associação de curcumina com dexametasona não é vantajosa <sup>(47)</sup>. Noutro estudo utilizando ratos foi demonstrado que a quantidade de colagénio foi maior no grupo tratado com penso esponja de alginato e quitosano com curcumina do que no grupo controlo em que foi utilizado uma gaze simples <sup>(45)</sup>.

### *Matricaria recutita*

A *Matricaria recutita* L. (FIGURA 5), da família *Asteraceae*, vulgarmente conhecida como camomila alemã, apresenta importantes propriedades para a cicatrização de feridas. A camomila tem sido usada tradicionalmente desde os tempos mais remotos devido às suas propriedades anti-inflamatórias, calmantes, antioxidantes e cicatrizantes <sup>(48)</sup>. Segundo o HMPC (Comité de Medicamentos à base de plantas), a camomila tem indicação no tratamento de úlceras menores (feridas abertas), feridas superficiais e irritações na pele <sup>(49)</sup>.

A camomila em pó tem sido utilizada, externamente, em feridas de cicatrização lenta e em erupções cutâneas. Para além do pó, o óleo essencial obtido da destilação a vapor das inflorescências, na concentração de 0,2 a 1,9 % tem um grande potencial no tratamento das feridas. A intensidade da cor azul do óleo depende do teor em camazuleno <sup>(50)</sup>. A composição e a concentração dos compostos do óleo essencial dependem de fatores genéticos e ambientais, da época de colheita e do método de extração <sup>(51)</sup>. A atividade terapêutica da camomila deve-se a diferentes compostos ativos, tais como os sesquiterpenos  $\alpha$ -bisabolol e os seus óxidos (A e B) e a matricina (usualmente convertida em camazuleno por ação do calor). Ambos possuem propriedades anti-inflamatórias <sup>(48)</sup>. O  $\alpha$ -bisabolol (FIGURA 3) possui ainda atividade antioxidante, modula a produção de ROS no microambiente da ferida e propriedades antibacterianas e é indicado como responsável pela promoção da epitelização e granulação <sup>(50)</sup>. As flores são também, ricas em compostos fenólicos <sup>(48)</sup>. Nas flores estão presentes os flavonoides apigenina, quercetina, patuletina, luteolina e os seus glucósidos. A apigenina é o flavonoide presente em maior abundância e apresenta um importante efeito no processo de cicatrização de feridas <sup>(52)</sup>. A apigenina existe predominantemente na forma de glucósidos, sendo pequena a percentagem de apigenina livre <sup>(48)</sup>. Este flavonoide tem propriedades anti-inflamatórias e inibe a atividade de uma metaloprotease da matriz (MMP-1), o que pode



FIGURA 5. Flor de *Matricaria recutita*. Fotografia: S. Cañigüeral.

contribuir para o aumento dos níveis de colagénio <sup>(53)</sup> e demonstra também possuir propriedades antifúngicas contra a *Candida albicans* <sup>(52)</sup>.

Segundo um estudo efetuado em humanos, os óleos essenciais obtidos da camomila tem capacidade de penetrar as camadas mais profundas da pele <sup>(48)</sup>.

A camomila tem uma monografia da EMA de uso tradicional (EMA/HMPC/55843/2011) para tratamento sintomático de pequenas inflamações da pele e feridas, tendo por base o seu uso de há pelo menos 30 anos, incluindo no mínimo 15 anos na União Europeia <sup>(49)</sup>.

#### - Ensaio *in vitro* e ensaio *in vivo*

O extrato aquoso da *Matricaria recutita* demonstrou estimular o processo de cicatrização de feridas induzidas (incisão, excisão e espaço morto) em ratos relativamente ao grupo controlo. Ao grupo de estudo, composto por 6 ratos de cada modelo de ferida, foi misturado extrato aquoso da *Matricaria* (120 mg/kg por dia) na água de beber. A

taxa de contração da ferida, o período de epitelização e a concentração de hidroxiprolina no tecido de granulação foram avaliados nos dias 1, 5, 10, 15. Todos os parâmetros avaliados foram significativamente melhores no grupo de tratamento, tendo a cicatrização das feridas ocorrido 3 dias antes do grupo controle no modelo de excisão (15,2 dias  $\pm$  0,13) vs. (18,0 dias  $\pm$  0,10) <sup>(54)</sup>. Num outro estudo, foi avaliado o efeito da aplicação de pomada de *Matricaria recutita* (0,04 mL/dia) em úlceras na boca de ratos Wistar. Concluiu-se que após 10 dias de aplicação o grupo de tratamento mostrou uma maior taxa de re-epitelização e maior percentagem de fibras de colagénio relativamente ao grupo controle <sup>(53)</sup>.

A ação do extrato de camomila em pomada (Ad-Muc<sup>®</sup>) foi comparada com a de corticosteroides (acetonido de triancinolona e propionato de clobetasol) na cicatrização de feridas orais induzidas em ratos. Observou-se *in vivo* a capacidade da camomila em evitar a formação de abscessos nas feridas devido à sua ação antibacteriana. A velocidade de cicatrização das feridas foi superior no grupo tratado com a *Matricaria recutita* <sup>(55)</sup>.

Alguns ensaios *in vitro* demonstraram que o óleo essencial da camomila possui atividade antibacteriana e antifúngica <sup>(56)</sup>. O extrato metanólico da camomila, obtido das suas folhas, demonstrou ser eficiente a inibir o crescimento de várias espécies de bactérias *in vitro* (*S. aureus*, *P. aeruginosa*, *S. enterica serovar typhimurium*, *Shigella sonnei*, *Klebsiella pneumoniae*, *E. coli* e *Bacillus cereus*) a uma concentração mínima inibitória (MIC) de 78  $\mu$ g/mL. No entanto o controle (cloranfenicol) demonstrou melhores resultados (MIC de 15  $\mu$ g/mL) <sup>(51)</sup>.

Foi estudado o uso de compressas de nanofibras PCL/PS contendo 15% de extrato de camomila (libertação da camomila na ferida é gradual ao longo do tempo) na aceleração do processo de cicatrização. Quando avaliado o seu uso *in vivo*, em ratos Wistar, a superfície da ferida diminuiu 40% em 7 dias enquanto que no grupo tratado com compressas de nanofibras PCL/PS sem camomila a diminuição foi na ordem dos 15%. Após 14 dias de tratamento a percentagem de fecho da ferida foi muito superior no grupo tratado com camomila, tendo-se demonstrado uma elevada taxa de re-epitelização e acumulação de fibras de colagénio na derme e uma taxa elevadíssima de formação de tecido de granulação. Para inferir acerca das propriedades antibacterianas e antifúngicas das compressas de nanofibras PCL/PS com camomila utilizou-se o método de difusão em disco. A camomila demonstrou ser potente na inibição do crescimento de *S. aureus* e de *Candida albicans* <sup>(52)</sup>.

## - Ensaios clínicos

Há escassez de ensaios clínicos em humanos usando a camomila em feridas. No entanto, num ensaio clínico com 14 pessoas em processo de remoção de tatuagem (dermoabrasão), o extrato de camomila demonstrou ter atividade antimicrobiana e aumentar a velocidade de contração da ferida e epitelização da pele <sup>(46)</sup>.

Num outro ensaio clínico foi comparado a eficácia do gel de *Matricaria recutita* com o creme de ureia (controle) na prevenção da dermatite causada pela radioterapia em doentes com cancro da cabeça e pescoço. Ambos foram aplicados duas vezes por dia. O grupo que usou o gel de *Matricaria recutita* (n = 9) obteve melhores resultados. A pesar de após 11  $\pm$  9 dias de tratamento ter ocorrido dermatite, no grupo controle (n = 9) manifestou-se mais cedo (5  $\pm$  4 dias) <sup>(57)</sup>.

## Conclusão

O recurso à fitoterapia no tratamento de feridas demonstrou uma elevada eficácia e efetividade como adjuvante e como alternativa à medicina convencional. Sendo o processo de cicatrização um processo complexo e dinâmico, dependente de várias etiologias, será de esperar que o tratamento de uma ferida dependa das suas características morfológicas (profundidade, extensão, abertura, presença de exsudato) e microbiológicas. Pelo que, a aplicação da fitoterapia neste campo terá de ser adaptável a cada tipo de ferida. O mel é polivalente no tratamento de feridas devido à sua indicação tanto para as feridas simples como para feridas crónicas e infetadas. O *Aloe vera* e a *Centella asiatica* têm resultados promissores no tratamento de feridas crónicas. O óleo de *Rosa rubiginosa*, apesar de não ter indicação para este tipo de feridas, é eficaz na aceleração da regeneração da pele e tem eficácia comprovada na prevenção da formação de cicatrizes em feridas pós-cirúrgicas e feridas não infetadas. A curcumina presente na *Curcuma longa* acelera a regeneração da derme e atua na fase inflamatória, proliferativa e de remodelação da ferida. A *Matricaria recutita* acelera o processo de cicatrização e possui propriedades calmantes. A aplicação tópica de curcumina e *Matricaria* na ferida apresenta bons resultados *in vivo* porém há escassez de ensaios clínicos em humanas.

Na sociedade atual, a resistência a antibióticos é um problema real e emergente, comprometendo a cicatrização das feridas infetadas. Assim, a aplicação da fitoterapia pode apresentar vantagens significativas para os doentes. Por exemplo, está comprovado que o mel tem capacidade para eliminar biofilmes de vários tipos de bactérias, in-

cluindo de MRSA e a sua aplicação em sinergia com antibióticos pode diminuir a resistência das bactérias.

A fitoterapia representa um enorme potencial para o tratamento de feridas e a sua aplicação pode diminuir a necessidade de terapêuticas mais agressivas. Para isso é imprescindível o uso de produtos com qualidade, eficácia e segurança comprovados, bem como um adequado aconselhamento farmacêutico.

### Referências bibliográficas

- Maver T, Maver U, Kleinschek K, Smrke D, Kreft S. A review of herbal medicines in wound healing. *International Journal of Dermatology*. 2015; 54: 740–751.
- Pazyar N, Yaghoobi R, Rafiee E, Mehrabian A, Feily A. Skin wound healing and phytomedicine: A review. *Skin Pharmacology and Physiology*. 2014;27: 303–310
- Gantwerker E, Hom D. Skin: Histology and Physiology of Wound Healing. *Facial Plastic Surgery Clinics of NA*. 2011;19: 441–453.
- Lu J, Turnbull L, Burke C, Liu M, Carter D, Schlothauer R, Whitchurch C, Harry E. Manuka-type honeys can eradicate biofilms produced by *Staphylococcus aureus* strains with different biofilm-forming abilities. *PeerJ*. 2014; 2:326.
- Oryan A, Alemzadeh E, Moshiri A. Potential role of propolis in wound healing: Biological properties and therapeutic activities. *Biomedicine and Pharmacotherapy*. 2018; 98: 469–483.
- Casanovas R, Orfila A. Evidencias para el empleo del aceite de rosa mosqueta en heridas y cicatrices cutáneas. *Revista de Fitoterapia*. 2017; 17: 133–143.
- Guo S, Dipietro L. Critical review in oral biology & medicine: Factors affecting wound healing. *Journal of Dental Research*. 2010; 89: 219–229.
- Thangapazham R, Sharad S, Maheshwari R. Skin regenerative potentials of curcumin. *BioFactors*. 2013;39: 141–149.
- Baltzis D, Eleftheriadou I, Veves A. Pathogenesis and Treatment of Impaired Wound Healing in Diabetes Mellitus: New Insights. *Advances in Therapy*. 2014; 31: 817–836.
- Zhang X, Ma Z, Wang Y, Sun B, Guo X, Pan C, Chen L. Angelica Dahurica ethanolic extract improves impaired wound healing by activating angiogenesis in diabetes. *Plos One*. 2017; 12:1–18.
- Bowler PG. Antibiotic resistance and biofilm tolerance: a combined threat in the treatment of chronic infections. *Journal of wound care*. 2018; 27: 273–277.
- Bessa L, Fazii P, Di Giulio M, Cellini L. Bacterial isolates from infected wounds and their antibiotic susceptibility pattern: some remarks about wound infection. *Internacional Wound Journal*. 2015; 12: 47–52.
- Alvarez-Suarez J, Gasparrini M, Forbes-Hernández T, Mazzoni L, Giampieri F. The Composition and Biological Activity of Honey: A Focus on Manuka Honey. *Foods*. 2014; 3: 420–432.
- Kamaratos A, Tzirogiannis K, Iraklianos S, Panoutsopoulos G, Kanellos I, Melidonis A. Manuka honey-impregnated dressings in the treatment of neuropathic diabetic foot ulcers. *International Wound Journal*. 2012; 11: 259–263.
- Saikaly S, Khachemoune A. Honey and Wound Healing: An Update. *American Journal of Clinical Dermatology*. 2017; 18: 237–251.
- Alam F, Islam M, Gan S, Khalil M. Honey. A potential therapeutic agent for managing diabetic wounds. *Evidence-based Complementary and Alternative Medicine*. 2014; 1–16.
- Jarjis R, Crewe B, Matzen S. Post-bariatric abdominoplasty resulting in wound infection and dehiscence—Conservative treatment with medical grade honey: A case report and review of literature. *International Journal of Surgery Case Reports*. 2016; 20: 1–3.
- Kato Y, Umeda N, Maeda A, Matsumoto D, Kitamoto N, Kikuzaki H. Identification of a novel glycoside, leptosin, as a chemical marker of Manuka honey. *Journal of Agricultural and Food Chemistry*. 2012; 60: 3418–3423.
- Saeed M. Therapeutic Efficacy of Convencional Treatment Combined with Manuka Honey in the Treatment of Patients with Diabetic Foot Ulcers: A Randomized Controlled Study. *The Egyptian Journal of Hospital Medicine*. 2013; 53: 1064–1071.
- Tan H, Rahman R, Gan S, Halim A, Hassan S, Sulaiman S, BS K. The antibacterial properties of Malaysian Tualang honey against wound and enteric microorganisms in comparison to Manuka honey. *BMC Complementary and Alternative Medicine*. 2009; 9:1–34.
- Ahmed S, Othman N.H. Review of the Medicinal Effects of Tualang Honey and Comparison with Manuka Honey. *Malaysian Journal of Medical Sciences*. 2016; 20: 6–13.
- Eurides D, Da Silva L, Daleck C, Freitas P, Alves L. Efecto del extracto de óleo de rosa mosqueta (*Rosa aff. Rubiginosa*) en la cicatrización de heridas cutánea. *Revista Eletronica de Veterinaria*. 2011; 12:1–10.
- Valéron-Almazán P; Gómez-Duaso A; Santana-Molina N, García-Bello M, Carretero G. Evolution of Post-Surgical Scars Treated with Pure Rosehip Seed Oil. *Journal of Cosmetics, Dermatological Sciences and Applications*. 2015; 5:161–167.
- Cavalcante L, Pessoa T, Júnior R, Yasojima E, Soares R, Brito M, Gouveia E, Galvão L, Ramos S, Carneiro A, Serruya Y, Moraes M. Healing Incisional Surgical Wounds Using Rose Hip Oil in Rats. *Internacional Medical. Internacional Archives of Medicine*. 2017; 10:1–6.
- Cañellas M, Espada N, Ogalla J. Estudio del aceite de rosa mosqueta en cicatrices postquirúrgicas. *El Peu*. 2008; 28: 9–13.
- Cunha A.P, Paranhos A, Cavaleiro C, Gomes E, Salgueiro L, Campos M.G, Gonçalves M.J, Batista M.T, Roque O.R, Valentão P, Branquinho P, Seabra R. "Farmacognosia e Fitoquímica" 3ª edição, Fundação Calouste Gulbenkian, Lisboa, 2010.
- Bylka W, Znadjedek-awizen P, Studzinska-Sroka E, Brzezinska M. Centella asiatica in cosmetology. *Postepy Dermatologii i Alergologii*. 2013; 30: 46–49.
- Azis H. A, Taher M, Ahmed A. S, Sulaiman W.M.A.W, Susanti D, Chowdhury S. R, Zakaria Z. A. In vitro and In vivo wound healing studies of methanolic fraction of *Centella asiatica* extract. *South African Journal of Botany*. 2017; 108: 163–174.



29. Bylka W, Znajdek-Awizeń P, Studzińska-Sroka E, Dańczak-Pazdrowska A, Brzezińska M. Centella asiatica in dermatology: An overview. *Phytotherapy Research*. 2014; 28:1117–1124.
30. Hashim P, Sidek H, Helan M, Sabery A, Palanisamy U, Ilham M. Triterpene composition and bioactivities of centella asiatica. *Molecules*. 2011; 16: 1310–1322.
31. James J, Dubery I. Pentacyclic triterpenoids from the medicinal herb, Centella asiatica (L.) Urban. *Molecules*. 2009; 14: 3922–3941.
32. European Pharmacopoeia. 7th. ed. Council of Europe: Strasbourg
33. Paocharoen V. The efficacy and side effects of oral Centella asiatica extract for wound healing promotion in diabetic wound patients. *Journal of the Medical Association of Thailand*. 2010; 93:166–170.
34. Hekmatpou D. - The Effect of Aloe Vera Clinical Trials on Prevention and Healing of Skin Wound : A Systematic Review. 2017.
35. Maan A, Nazir A, Khan M, Ahmad T, Zia R, Murid M, Abrar M. The therapeutic properties and applications of Aloe vera: A review. *Journal of Herbal Medicine*. 2018; 1–10.
36. Munoz OM, Leal X, Quitral V, Cardemil L. Extraction, Characterization and Properties of the Gel of Aloe Vera (Aloe barbadensis Miller) Cultivated in Chile. *Medicinal & Aromatic Plants*. 2015; 4.
37. Cabral C, Pita J, Salgueiro L. "Plantas medicinais: entre o passado e o presente: a coleção de fármacos vegetais da Faculdade de Farmácia da Universidade de Coimbra (séculos XIX-XX)" 2ª Edição, Imprensa da Universidade de Coimbra, Coimbra, 2014.
38. Radha M, Laxmipriya N. Evaluation of biological properties and clinical effectiveness of Aloe vera: A systematic review. *Journal of Traditional and Complementary Medicine*. 2015; 5:21–26.
39. Hashemi S, Madani S, Abediankenari S. The review on properties of aloe vera in healing of cutaneous wounds. *BioMed Research International*. 2015; 1–6.
40. Panahi Y, Izadi M, Sayyadi N, Rezaee R, Beiraghdar F, Zamani A, Sahebkar A, Apanahi Y. Comparative trial of Aloe vera/ olive oil combination cream versus phenytoin cream in the treatment of chronic wounds. *Journal of Wound Care*. 2015; 24: 459–465.
- 41– Wahedi H, Jeong M, Chae J, Do S, Yoon H, Kim S. Aloesin from Aloe vera accelerates skin wound healing by modulating MAPK/Rho and Smad signaling pathways in vitro and in vivo. *Phytomedicine*. 2017; 28:19–26.
42. Minjares-Fuentes R, Rodríguez-González V, González-Laredo R, Eim V, González-Centeno M, Femenia A. Effect of different drying procedures on the bioactive polysaccharide acemannan from Aloe vera (Aloe barbadensis Miller). *Carbohydrate Polymers*. 2017; 168: 327–336.
43. Molazem Z, Mohseni F, Younesi M, Keshavarzi S. Aloe Vera and Cesarean Wound Healing. A Randomized Controlled Clinical Trial. *Global Journal of Health Science*. 2014; 7:203–209.
44. Mohanty C, Sahoo S. Curcumin and its topical formulations for wound healing applications. *Drug Discovery Today*. 2017; 22:1582–1592.
45. Akbik D, Ghadiri M, Chrzanowski W, Rohanizadeh R. Curcumin as a wound healing agent. *Life Sciences*. 2014; 116:1–7.
46. Cheppudira B, Fowler M, Mcghee L, Greer A, Mares A, Petz L, Devore D, Loyd D, Clifford J. Curcumin: a novel therapeutic for burn pain and wound healing. *Expert Opinion on Investigational Drugs*. 2013, 22:1295–1303.
47. Durgaprasad S, Reetesh R, Hareesh K, Rajput R. Effect of a topical curcumin preparation (BIOCURCUMAX) on burn wound healing in rats. *Journal of Pharmaceutical and Biomedical Sciences*. 2011; 8:1–3.
48. Srivastava J, Shankan E, Gupta S. Chamomile: A herbal medicine of the past with a bright future (Review). *Molecular Medicine Reports*. 2010; 3:895-901.
49. EMA (Agência Europeia do Medicamento) - Medicamento à base de plantas: resumo destinado ao público. [accedido a 15 agosto de 2018]. Disponível na Internet em: [https://www.ema.europa.eu/documents/herbal-summary/matricaria-flower-summary-public\\_pt.pdf](https://www.ema.europa.eu/documents/herbal-summary/matricaria-flower-summary-public_pt.pdf)
50. Singh O, Khanam Z, Misra N, Kumar S. Chamomile (Matricaria chamomilla L.): An overview. *Pharmacognosy Reviews*. 2011; 5:82-95
51. Sharifi-RAD M, Nazaruk J, Polito L, Braga M, Rocha J, Coutinho H, Salehi B, Tabanelli G, Montanari C, Contreras M, Yousefi Z, Setzer W, Verma D, Martotell M, Sureda A, Sharifi-Rad J. Matricariagenus as a source of antimicrobial agents: From farm to pharmacy and food applications. *Microbiological Research*. 2018; 215: 76-88.
52. Motealleh B, Zahedi P, Rezaeian I, Moghimi M, Abdolghaffari A, Zarandi A. Morphology, drug release, antibacterial, cell proliferation, and histology studies of chamomile-loaded wound dressing mats based on electrospun nanofibrous poly (E caprolactone)/ polystyrene blends. *Journal of Biomedical Materials Research B: Applied Biomaterials*. 2014; 5: 977-987
53. Duarte C, Quirino M, Patrocínio M, Anbinder A. Effects of Chamomilla recutita (L.) on oral wound healing in rats. *Oral Medicine and Pathology*. 2011; 16:716-21
54. Nayak B, Raju S, Rao A.V. Wound healing activity of Matricaria recutita L. extract. *Journal of Wound Care*. 2007; 16:298-302
55. Martins M, Marques M, Bussadori S, Martins M, Christina V. Comparative Analysis between Chamomilla recutita and Corticosteroids on Wound Healing. An In Vitro and In Vivo Study. *Phytotherapy Research*. 2009; 23: 274-278.
56. Petronilho S, Maraschin M, Coimbra M, Rocha S. In vitro and in vivo studies of natural products: A challenge for their valuation. The case study of chamomile (Matricaria recutita L.). The case study of chamomile (Matricaria recutita L.). *Industrial Crops and Products*. 2012; 40:1-12.
57. Ferreira E, Ciol M, Vasques C, Bontempo P, Vieira N, Silva L, Avelino S, Santos M, Reis P. Gel of chamomile vs. urea cream to prevent acute radiation dermatitis in patients with head and neck cancer: a randomized controlled trial. *Journal of Advanced Nursing*. 2016; 72:1926-34.